3237

19.

HAUSER
1895

Nochmals über Ribbert's Theorie von der Histogenese des Krebses.

Von Prof. Dr. G. Hauser.

(Hierzu Taf. XVI und XVII.)

Nachdem mein erster Artikel[1]) über diesen Gegenstand bereits dem Drucke übergeben war, wurden von Ribbert[2]) weitere Untersuchungen über Carcinome veröffentlicht, durch welche er die von ihm aufgestellte Theorie über die Histogenese des Krebses beweisen zu können glaubt.

Diese neuesten Untersuchungen beziehen sich auf ein papilläres Lippencarcinom, auf ein beginnendes Carcinom des Uterus und auf ein beginnendes Magencarcinom. Besonders wichtig erscheinen Ribbert die bei der Untersuchung des beginnenden Magenkrebses erhobenen Befunde, welche er als beweisend erachtet, dass die von ihm vertretene, bei der Untersuchung von Plattenepithelkrebsen gewonnene Anschauung über die ersten Vorgänge bei der Krebsentwickelung auch für das Cylinderepithel-Carcinom Geltung haben.

In dem betreffenden Falle handelt es sich um eine flache, beetartige, rundliche, etwa $1\frac{1}{2}$ cm im Durchmesser haltende Erhebung der Schleimhaut in der Nähe des Pylorus. Auf dem Durchschnitt ging die Neubildung an ihrem Rande allmählich in die normale Schleimhaut über und auch die Abgrenzung nach der Submucosa erschien etwas verwischt.

Bei der mikroskopischen Untersuchung fand sich nun eine deutliche krebsige Entartung der Schleimhaut. Ribbert schildert den histologischen Befund, welchen er durch 2 Skizzen erläutert, folgendermaassen[3]): „In einzelnen Abschnitten finden

[1]) Dieses Archiv. Bd. 138. S. 482.

[2]) Ribbert, Weitere Untersuchungen über die Histogenese des Carcinoms. Centralbl. f. allg. Path. u. path. Anat. Bd. V. S. 697.

[3]) a. a. O. S. 701.

sich, von der Oberfläche bis zur Musc. mucosae reichend, gut ausgebildete, aber verschmälerte Drüsenschläuche, zwischen denen das Bindegewebe sehr verbreitert ist. Die übrigen Theile der Neubildung sind zwar auch vorwiegend aus Epithel zusammengesetzt, aber es bildet hier kein typisches Gewebe. In den geringeren Graden der Veränderung erscheinen die Drüsen comprimirt, verkleinert, in anderen Fällen verschoben, unregelmässig contourirt. Am meisten aber fällt auf, dass sie in manchen, und zwar besonders in den der Submucosa nahe gelegenen Abschnitten wie zerrissen, in einzelne Theile zerlegt aussehen. So bemerkt man einzelne und in kleinen Gruppen zusammenliegende, oder zahlreichere, noch in Reihen geordnete Cylinderepithelien, die in die bindegewebige Stützsubstanz eingebettet sind. Auch halbmondförmig aneinandergereihte Epithelzellen sieht man und an der Concavität einer solchen Gruppe kann dann noch die Andeutung eines Lumens sichtbar sein, welches an anderen Stellen bei Vertiefung der halbmondförmigen Grube durch seitliche weitere Anlagerung von Epithelien deutlicher wird. So finden sich dann Uebergänge zu erhaltenen Drüsen."

Das Schleimhautgewebe erwies sich ausserordentlich stark zellig infiltrirt; vielfach hatte die Infiltration mit Rundzellen zur Bildung lymphoider Knötchen geführt.

An zahlreichen Stellen wurde von Ribbert ein Durchbruch der entarteten Drüsen durch die Muscularis mucosae in die Submucosa beobachtet, welche von der epithelialen Wucherung etwa bis zur Hälfte durchsetzt wird.

In der Umgebung dieser Wucherungen, welche „entweder keine typische Anordnung zeigen und aus zahlreichen oder wenigen Zellen zusammengesetzt sind, oder deutlich drüsigen Bau besitzen, aber dabei nicht regelmässig schlauchförmig, sondern ungleichmässig buchtig geformt erscheinen"[1]), ist das submucöse Zellgewebe ebenfalls dicht zellig infiltrirt.

Als wesentlich und ausschlaggebend für das Zustandekommen des Krebses betrachtet nun Ribbert in diesem Falle die geschilderte „unregelmässige Zerlegung der Drüsen in

[1]) a. a. O. S. 704.

grössere und kleinere Theile, in Gruppen von Epithelien, die so aus ihrem natürlichen Zusammenhange getrennt, für sich in das Bindegewebe gelangten, in dasselbe metastasirt wurden". Dabei betont Ribbert ausdrücklich, „dass die Unregelmässigkeiten des Epithels oberhalb der Muscularis nicht bereits der Ausdruck einer carcinomatösen Tiefenwucherung sind, die etwa von den durch Bindegewebswucherung in die Höhe gedrängten Drüsen ausgegangen wäre" [1]).

Dass man, so lange die Drüsenwucherung die Muscularis mucosae nicht überschreitet, von keiner carcinomatösen „Tiefenwucherung" sprechen kann, ist wohl selbstverständlich; Ribbert will aber damit sagen, wie dies mit Sicherheit aus einer vorhergehenden Aeusserung (S. 703) zu entnehmen ist, dass jene merkwürdige Form der Drüsenwucherung innerhalb der Schleimhaut überhaupt noch nicht krebsiger Natur sei.

Diese Auslegung erscheint nun in der That sehr gezwungen. Ribbert selbst giebt an, dass sich dieses so charakteristisch veränderte Schleimhautgewebe continuirlich durch die Muscularis mucosae in die Submucosa fortsetzt und aus seiner Beschreibung geht hervor, dass die dort vorhandene epitheliale Wucherung sich histologisch in nichts von jener in der Schleimhaut unterscheidet.

Bei dieser absoluten histologischen Uebereinstimmung der epithelialen Wucherung in der Schleimhaut und in der Submucosa ist doch die Annahme weit mehr gerechtfertigt, dass auch die Wucherung in der Schleimhaut bereits einen krebsigen Charakter trägt, um so mehr, als derartige Drüsenwucherungen eben nur bei Krebsen beobachtet werden. Aber freilich eine solche Auffassung wäre mit der Ribbert'schen Theorie nicht gut vereinbar, denn zuerst muss ja die „Metastasirung" erfolgen und diese Metastasirung muss an sich normales Epithel befähigen, ein „carcinomatöses Tiefenwachsthum" einzugehen.

Ich kann es nur lebhaft bedauern, dass Ribbert meine Monographie über den Cylinderepithelkrebs bei seinen eigenen Untersuchungen so wenig berücksichtigt hat.

Denn wenn Ribbert meine Arbeit eines eingehenderen Stu-

[1]) a. a. O. S. 705.

diums gewürdigt hätte, so hätte es ihm nicht entgehen können, dass die Histologie des Magencarcinoms eine so ausserordentliche Mannichfaltigkeit bietet, dass es ganz unmöglich erscheint, aus dem bei der Untersuchung eines Magencarcinoms gewonnenen Befunde allgemeine Schlüsse auf die Histogenese des Magencarcinoms zu ziehen.

Ribbert hätte ferner finden müssen, dass gerade dasjenige histologische Verhalten, welches er als wesentlich und typisch für den Beginn der Krebsentwickelung betrachtet, für letzteren auch beim Magenkrebs durchaus nicht typisch ist, indem gerade im Magen relativ häufig auch schon sehr umfangreiche, einen grossen Theil des Magens einnehmende und dessen sämmtliche Schichten durchsetzende Carcinome beobachtet werden, bei welchen die Wucherung fast überall, sowohl an den ältesten als auch an den jüngsten Theilen der Neubildung in der Schleimhaut, sowie in den tiefsten Schichten des Gewebes jenen merkwürdigen Charakter besitzt, wie ihn Ribbert für seinen Fall geschildert hat.

Ich habe diese eigenthümliche Art der epithelialen Wucherung, wie ich schon in meinem ersten Artikel erwähnt, als „diffuse epitheliale Infiltration“ bezeichnet und sie hauptsächlich bei gewissen Formen des Carcinoma cylindroepitheliale solidum, sowie beim Gallertkrebs des Rectums gefunden.

Dass die dort von mir geschilderten Verhältnisse thatsächlich mit den „Anfangsbildern“ Ribbert's völlig identisch sind, geht mit Sicherheit auch aus dessen eigener Beschreibung des beginnenden Uteruskrebses hervor. Dort heisst es[1]): „Der grösste Theil der Neubildung aber, insbesondere die Randpartien boten unter dem Mikroskop ein wenig deutliches Bild. Das beruht darauf, dass hier das Epithel in einer Weise in das zellreiche Bindegewebe vorgedrungen war, wie wir es sonst bei Carcinomen nicht zu sehen gewohnt sind. Die Epithelzellen lagen vielfach einzeln oder in kleinen Gruppen, in schmalen Zügen und Strängen, eine hinter der anderen zwischen die Bindegewebszellen eingestreut und wo sie grössere Haufen bildeten, war meist die alveoläre Abgrenzung undeutlich, die Bindegewebszellen durch-

[1]) a. a. O. S. 700.

setzten die alveolären Zellgruppen, an deren Rand vor Allem die beiden Zellarten zwischen einander geschoben erscheinen. Nur hier und da fanden sich in diesen Bezirken gut ausgeprägte, scharf begrenzte Alveolen. Somit haben wir hier dieselbe Erscheinung, die ich als typisch für das erste Vordringen des Epithels angegeben habe. Die isolirten, sich vermehrenden Epithelzellen schieben sich einzeln und reihenweise in die Spalten des zellig infiltrirten Bindegewebes vor. Das Bild ändert sich aber bald, indem durch umschriebene Wucherung und Einwachsen in grössere Lymphgefässe Zellhaufen und breitere Zellstränge entstehen. Jene charakteristischen Anfangsbilder sind also nur bei wenig ausgedehnten jungen Carcinomen anzutreffen[1])."

Vergleicht man diese Schilderung mit den in meinem ersten Artikel citirten Schilderungen aus meiner Monographie über den Cylinderzellenkrebs, so muss man wohl zugeben, dass eine grössere Uebereinstimmung nicht leicht erzielt werden kann, wenn 2 Beobachter von einander unabhängig einen so complicirten Vorgang beschreiben.

Es giebt aber nicht allein Cylinderepithelkrebse, für welche dieses merkwürdige histologische Bild in allen ihren Theilen charakteristisch ist, so dass also solche Krebse ein ganz bestimmtes histologisches Gepräge haben, sondern wir finden diese von Ribbert gerade für das erste Vordringen des Epithels für typisch erklärte Form der epithelialen Wucherung, wie ebenfalls in meinem früheren Artikel bereits ausführlich erörtert wurde, sehr häufig auch bei anderen Formen des Cylinderepithelkrebses gerade in den tieferen Schichten der Neubildung.

Da nun aber Ribbert in seiner ersten Abhandlung selbst erklärt hat, dass das histologische Bild jenes ersten Vordringens des Epithels in der Hauptsache identisch ist mit demjenigen bei der primären „Metastasirung" des Epithels[2]), so sehen wir also in der That, dass das von Ribbert für den ersten Beginn des Magenkrebses für typisch erklärte histologische Verhalten nicht allein bei der weiteren

[1]) Die gesperrt gedruckten Sätze sind im Original nicht gesperrt gedruckt.
[2]) Dieses Archiv. Bd. 135. Hft. 3. S. 458 und 459.

Ausbreitung der krebsigen Wucherung auch in den tiefsten Gewebsschichten stets wiederkehren, sondern selbst die gesammte krebsige Neubildung vom Anfang bis zum Ende beherrschen kann.

Bei der völligen Identität des histologischen Bildes für den Anfang und das spätere Wachsthum einer Krebsgeschwulst erscheint es aber meines Erachtens nicht gerechtfertigt, diesem histologischen Bilde, wie dies Ribbert thut, zwei völlig entgegengesetzte Bedeutungen beizulegen, indem man beim Beginn der krebsigen Wucherung dasselbe auf eine passive Zerlegung der epithelialen Gebilde, beim späteren Wachsthum aber auf ein actives Vordringen des Epithels zurückführt.

Vor Allem aber ist es mit der Ribbert'schen Theorie völlig unvereinbar, dass im Magen und im Dickdarm auch Krebse vorkommen, welche selbst in jenem allerersten von Ribbert in seinem Falle beobachteten Anfangsstadium das von ihm für den Beginn des Krebses als typisch bezeichnete histologische Bild durchaus vermissen lassen.

Ribbert ist freilich der Meinung, dass „in der Literatur sich bisher kein Fall von beginnendem Magencarcinom verzeichnet finde, welches so in den ersten Anfangsstadien der Entwickelung gewesen wäre“ [1]), wie das von ihm beschriebene.

Allein ich habe in meiner Monographie nicht weniger als 7 ganz junge Cylinderepithelkrebse (No. 35, 36, 39b, 40b, 41b, 42c und d) geschildert, von welchen bei 4 die krebsige Wucherung die Submucosa noch nicht überschritten hatte (No. 36, 39b, 40b, 41b); von letzteren war in 2 Fällen (No. 36 und 40b) die krebsige Neubildung ganz ähnlich wie im Ribbert'schen Falle erst etwa bis zur Mitte der Submucosa vorgedrungen.

Während nun gerade bei manchen der etwas vorgeschritteneren Fälle (36, 39b und 42c) die Ribbert'schen „Anfangsbilder“ der krebsigen Wucherung hauptsächlich in den tieferen Gewebsschichten an verschiedenen Stellen mehr oder weniger deutlich entwickelt sind und bei der unter 42d be-

[1]) a. a. O. S. 706.

hriebenen Geschwulst die epitheliale Neubildung durchaus, on der Schleimhaut bis in die tiefsten Schichten der Muscuris herab, diesen merkwürdigen histologischen Typus trägt, t gerade bei den beiden jüngsten Fällen (No. 36 und)b) auch nicht die geringste Andeutung von diesen nfangsbildern Ribbert's zu sehen.

In dem einen Falle (No. 36) handelt es sich um ein chrosches Magengeschwür mit eben beginnender krebsiger Entartung. e Beschreibung des Präparates lautet: „Unmittelbar vor dem lorus befindet sich an der kleinen Curvatur ein ovales, 4 cm nges und 2 cm breites, treppenförmig abgestuftes, bis auf die rosa reichendes Geschwür mit glattem Grunde, dessen Längse senkrecht zur Längsaxe des Magens verläuft. Die Schleimut des Geschwürsrandes ziemlich stark gewulstet und in einer —1 cm breiten, gegen die Peripherie hin zackig begrenzten ne etwas gelblich durchscheinend, wie markig infiltrirt. An r dem Fundus zugekehrten Seite des Geschwüres ist die bechbarte Schleimhaut strahlig herangezogen; etwa 1 cm von m geschilderten Geschwüre entfernt ein zweites, kaum 1 cm Durchmesser haltendes, einfaches Geschwür."

Die mikroskopische Beschreibung lautet (meine Monographie, 230): „Bei der mikroskopischen Untersuchung des grösseren, ht vor dem Pylorus gelegenen Geschwürs erscheinen im Beche der markigen Infiltration des Schleimhautrandes sämmtne Drüsen in hohem Grade adenomatös entartet. Dieselben d stark erweitert, vielfach gewunden und ausschliesslich mit r schön entwickeltem, dicht gedrängtem Cylinderepithel ausleidet, dessen Zellen bei einer Breite von 0,004—0,007 mm e Höhe von 0,02—0,04 mm erreichen. Die Kerne sind durch an die Basis der Zelle gerückt, 0,012—0,018 mm lang, von g gestreckt ovaler Form; bei Tinction mit Alauncarmin färben h die Kerne intensiv roth und der Zellenleib zeigt in hohem ade jene bräunlich-rothe Färbung, welche auch die das Rectumcinom einleitende Drüsenwucherung auszeichnet. Auch finden in im Epithel der entarteten Drüsen sehr zahlreiche, ziemlich erhaltene, indirecte Kerntheilungsfiguren vor. Nach der ipherie hin verliert sich die Veränderung der Drüsen allhlich, indem die entarteten Drüsenschläuche spärlicher werden,

häufig auch die Entartung nur den unteren Drüsenabschnitt b
trifft. Dagegen haben die Wucherungen unmittelb
am Geschwürsrande innerhalb einer 2—3 mm breit
Zone die Musc. mucosae durchbrochen und verbreit
sich in der Form von gewundenen, mit Ausläufern u
Ausbuchtungen versehenen Zellenschläuchen von se
unregelmässiger Breite in den oberen Lagen der Su
mucosa, ohne jedoch bis in die Muscularis vorz
dringen[1]). Auch in den tieferen Wucherungen findet man za
reiche wohlerhaltene Kerntheilungsfiguren. In der Umgebung d
Wucherungen ist das Gewebe verdichtet und häufig stark kle
zellig infiltrirt. Auch sonst erscheint das Bindegewebe der Su
mucosa gegen den Geschwürsgrund hin sehr dicht und kernre
und allenthalben von Rundzellen durchsetzt. Das Gleiche g
auch für die leicht verdickte Muscularis, welche sich im Bog
nach dem Geschwürsgrunde hinaufkrümmt und auf dem se
rechten Durchschnitt, wie ein rundlicher Stumpf in den Geschwü
grund hineinragt. Der letztere wird von dem mächtig verdick
und verdichteten, kernreichen, an der Oberfläche nekrotisc
Bindegewebe der Subserosa gebildet und ist vollkommen fr
von epithelialen Wucherungen“ (vergl. Taf. XVI. Fig. 1).

Der zweite Fall (No. 40b) betrifft ein kleines primäres
dullares Carcinom am Pylorus; dasselbe fand sich gleichze
neben einer ausgebreiteten, ebenfalls primären krebsigen Infiltra
der hinteren Magenwand.

Die Beschreibung des Magens lautet im Auszug folgen
maassen: „. . . Etwa 1 cm vom Pylorus entfernt befindet
an der hinteren Wand eine ungefähr $2\frac{1}{2}$ cm im Durchme
haltende, runde, scharf begrenzte, wulstig erhobene, wie ma
infiltrirte und in der Mitte leicht ulcerirte Stelle. Einige Ce
meter hinter derselben beginnend zeigt sich die hintere Ma
wand in grosser Ausdehnung, beiläufig 8 cm in der Länge
7 cm in der Breite, ziemlich derb beetartig infiltrirt u. s. w

Von Interesse ist es, dass in diesem Falle die umfangre
krebsige Infiltration namentlich in der entarteten Schleim
in exquisiter Weise den von Ribbert als für den Beginn

[1]) Im Original nicht gesperrt gedruckt.

lagenkrebses typisch bezeichneten Charakter trägt; in der Sub-ucosa finden sich neben jener merkwürdigen diffusen Wuche-ungsform ganz wie in dem Ribbert'schen Falle auch umfang-ichere Krebskörper in den erweiterten Lymphgefässen.

Dagegen besitzt das kleine Carcinom am Pylorus einen rein nd exquisit adenomatösen Charakter.

„Der kleine, nahe am Pylorus gelegene Tumor erweist sich ei der mikroskopischen Untersuchung ebenfalls als ein primärer rebsheerd, welcher in seinem histologischen Verhalten einen n dem bereits geschilderten Erkrankungsbezirk völlig abwei-enden Charakter besitzt. Die Drüsen der nur in der Mitte s kleinen Tumors leicht ulcerirten, sonst aber stark verdickten hleimhaut sind in hohem Grade adenomatös entartet; dieselben nd stark verbreitert, gewunden und vielfach verzweigt, oft mit cht cystisch erweiterten Ausläufern versehen. Ueberall sind e entarteten Drüsen mit kräftig entwickeltem, häufig doppel-hichtigem Cylinderepithel ausgekleidet, welches sich sehr dunkel ngirt und zahlreiche, noch ziemlich gut conservirte indirecte erntheilungsfiguren enthält. Das interglanduläre Bindegewebe ziemlich stark kleinzellig infiltrirt.

Diese entarteten Drüsen durchbrechen in reich-her Anzahl die Muscularis mucosae, wo sie continuir-h in völlig drüsenschlauchähnliche, reich verzweigte d netzförmig anastomosirende, häufig ganz leicht stisch erweiterte Wucherungen übergehen, welche von mlich regelmässigem, häufig aber doppelschichtigem Cylinder-thel gebildet werden. Das Epithel dieser Wucherungen zeigt gleiche Verhalten, wie das der entarteten Drüsen und ent-t ebenfalls zahlreiche indirecte Kerntheilungsfiguren. Die cht gelagerten Wucherungen dringen etwa bis zur lfte der verdickten Submucosa ein[1]), welche hier sehr nreich und von stark erweiterten Venenstämmchen durchsetzt

Die Peripherie der krebsigen Wucherung wird von einer gesprochenen kleinzelligen Infiltrationszone begrenzt" (vergl. . XVII. Fig. 2 und 3).

Es sei ausdrücklich betont, dass auch eine wiederholte

[1]) Die gesperrt gedruckten Stellen im Original in einfachem Drucke.

Untersuchung der von diesen beiden Fällen stammenden mikro skopischen Präparate, deren erster sich bei der sehr geringe Ausbreitung der krebsigen Neubildung in der Schleimhaut soga in einem noch früheren Stadium, als der Ribbert'sche Fall be findet, nirgends auch nur eine Andeutung von der Anwe senheit der Ribbert'schen „Anfangsbilder" ergeben ha

Vielmehr sind sowohl die entarteten Schleimhaut drüsen, als auch die mit diesen in continuirliche Zusammenhange stehenden drüsenschlauchähnliche Wucherungen in der Submucosa überall scharf gege das entzündlich veränderte Bindegewebe abgegrenz nirgends ist eine Zerlegung der Drüsen oder eine gegen seitige Durchwachsung von Epithel und Bindegewe im Bereiche der krebsigen Wucherungen zu sehen.

Es war vielleicht ein Fehler, dass ich gerade diese beid im ersten Anfangsstadium befindlichen Cylinderepithelkrebse meiner Monographie nicht abgebildet habe; allein ich wollte d an und für sich schon recht zahlreichen Abbildungen nicht no weiter vermehren, um so weniger, als der Charakter der kreb gen Drüsenentartung und der krebsigen Wucherungen in d Submucosa im Allgemeinen den in Taf. I, Fig. 1 und Taf. Fig. 4 dort gegebenen Abbildungen entspricht.

Um so mehr dürfte es aber gerechtfertigt erscheinen, we ich bei gegenwärtiger Discussion dem Texte Zeichnungen beifü welche in übersichtlicher Weise die geschilderten Verhältni zur Anschauung bringen. Denn durch diese beiden Fä ist der unwiderlegliche Beweis erbracht, dass auch den frühesten Stadien der Krebsentwickelung eine p märe krebsige Entartung der ganzen Schleimha drüsen, ohne Zerlegung derselben, beobachtet werd kann, und dass die krebsig entarteten Drüsenschläu ohne voraufgegangene „Metastasirung" des Epith die Muscularis mucosae durchbrechen und continu lich in die tieferen Gewebsschichten vordringen könn

Da nun aber die hier geschilderten Befunde mit je histologischen Bildern, welche man an den Rändern eines Kre geschwüres beobachten kann, völlig identisch sind, so ist zweifellos gerechtfertigt, auch diesen letzteren Befunden

leiche histologische Deutung beizulegen, d. h. in denselben eine rtschreitende primäre krebsige Entartung der Schleimhautdrüsen ı erblicken.

Uebrigens hätte auch ohne diese bei ganz jungen Krebsen emachten Beobachtungen jener continuirliche Zusammenhang tarteter Schleimhautdrüsen mit den tieferen krebsigen Wuche-ngen stets nur im Sinne einer fortschreitenden krebsigen Drüsen-tartung mit primärem Tiefenwachsthum gedeutet werden können. ie von Ribbert[1]) betonte peripherische Ausbreitung der kreb-gen Wucherung in der Submucosa wurde auch von mir beob-htet und ausführlich geschildert; diese Wucherungen können ch allerdings weithin unter die noch völlig normale Schleim-ut erstrecken, oder selbst, wie ich dies ebenfalls beschrieben be, rückläufig in die nicht primär krebsig entartete Schleim-ut vordringen, wo sie sich dann zwischen die normalen Schleim-utdrüsen hereindrängen und diese eventuell zur Verödung bringen.

Allein diese Erscheinungen haben mit der fortschreitenden ebsigen Entartung der Schleimhautdrüsen am Rande des Krebs-schwüres gar nichts zu thun und lassen sich sehr wohl von nander unterscheiden. Davon kann man sich besonders in chen Fällen überzeugen, wo die krebsige Wucherung in den feren Gewebsschichten ihren Charakter, sei es in progressivem, es in regressivem Sinne, ändert, indem z. B. die ursprünglich fach drüsenschlauchähnlichen Wucherungen allmählich in solide ebskörper übergehen oder vielleicht einer cystischen Entartung fallen; die am Rande des Krebsgeschwüres fortschreitende bsige Entartung der Schleimhautdrüsen pflegt auch in solchen len das histologische Bild der jüngeren krebsigen Wuche-gen zu zeigen, indem die krebsig entarteten Drüsen noch ein l erhaltenes Lumen, zum Theil sogar völlig oder fast unver-erten Epithelbelag besitzen, bezw. noch keinerlei cystische artung erkennen lassen.

Und wie wollte man vollends Fälle, wie ich einen unter 1. S. 149 meiner Monographie beschrieben und in den Fi-en Taf. II. Fig. 4 und Taf. III u. IV abgebildet habe, nach Auffassung Ribbert's erklären. Hier sind es viele Hunderte

[1]) Deutsche med. Wochenschr. 1895. No. 4.

von Schleimhautdrüsen, welche in einem kleinen, noch nicht ulcerirten Krebsheerde in continuirlichem Zusammenhange mit den krebsigen Wucherungen der Submucosa stehen, während nirgends diese letzteren in die Mucosa eindringen und sich etwa zwischen die Schleimhautdrüsen hereinschieben! Wie äusserst gezwungen erschiene hier die Auslegung, dass die krebsigen Zellenschläuche der Submucosa bei ihrem Vordringen gegen die Schleimhaut immer gerade in den Fundus einer Schleimhautdrüse hereingebrochen und niemals den gewöhnlichen und natürlichen Bahnen zwischen den Schleimhautdrüsen gefolgt wären.

Inzwischen hat Ribbert seine Theorie über die Entstehung des Krebses auch auf die übrigen Geschwülste zu übertragen versucht[1]); auf jene Ausführungen näher einzugehen, kann hier nicht meine Aufgabe sein. Es sei nur erwähnt, dass in einer Schlussbemerkung Ribbert die von mir in meinem 1. Artikel gegen seine Theorie über die Histogenese des Krebses erhobenen Einwände damit zurückweist, dass diese Einwände „nicht auf Grund von Beobachtungen über beginnende Carcinome, die doch allein geeignet sind, die Frage der Histogenese zu lösen“, sondern an der Hand meiner früheren bekannten Untersuchungen gemacht worden wären.

Aus diesem 2. Artikel mag auch Ribbert erkennen, dass sein hier gestelltes Postulat in meinen früheren Untersuchungen längst erfüllt war. Die beiden hier aus meiner Monographie über den Cylinderepithelkrebs ausführlich citirten Fälle von beginnendem Magencarcinom beweisen aber nicht allein, dass auch in den allerersten Anfangsstadien der Krebsentwickelung ein primäres Tiefenwachsthum der, ohne vorausgegangene Metastasirung des Epithels, krebsig entarteten Schleimhautdrüsen statt finden kann, sondern sie zeigen gleichzeitig, wie ein Blick auf die beigefügten Abbildungen lehrt, dass die Bildung eines subepithelialen Granulationsgewebes, welcher Ribbert eine so hohe Bedeutung für das Zustandekommen eines Krebses beilegt, für diesen Vorgang thatsächlich nur von untergeordneter Bedeutung sein kann. Während in dem einen Falle (Fig. 1) die Submucosa

[1]) Ueber die Entstehung der Geschwülste. Deutsche med. Wochenschr. 1895. No. 1—4.

verdichtet ist (ein Folgezustand des chronischen Magengeschwürs) und in der Umgebung der eindringenden epithelialen Wucherungen nur ganz geringfügige zellige Infiltrationen erkennen lässt, hat sich in dem anderen Falle (Fig. 2 und 3) eine mächtige, äusserst zellenreiche, entzündliche Infiltrationszone, welche man wohl als eine Art von Granulationsgewebe auffassen kann, um die krebsige Wucherung in der Submucosa entwickelt. Und in beiden Fällen kann man sich gleichzeitig überzeugen, dass die primäre krebsige Entartung der Drüsen innerhalb der Schleimhaut unabhängig von derartigen Vorgängen im Bindegewebe nach der Peripherie zu weiterschreitet.

Bei dieser Gelegenheit möchte ich übrigens auch auf die von mir[1]) und Bardenheuer[2]) beobachtete primäre Entartung des Drüsenepithels bei Polyposis intestinalis adenomatosa hinweisen, welche ebenfalls völlig unabhängig von irgend welchen Vorgängen im Bindegewebe erfolgt. Da die hier nochmals ausführlich geschilderten Befunde mit der Theorie Ribbert's über die Histogenese des Krebses absolut unvereinbar sind, so erscheint mir diese Theorie, welche auch auf ein viel zu geringes Beobachtungsmaterial begründet ist, nach wie vor als unhaltbar.

Die Metastasirung des Epithels ist eine Folge der krebsigen Entartung desselben, aber nicht eine Vorbedingung für die Entwickelung eines Krebses. Waldeyer hat ja bereits einer Abschnürung normalen Epithels in ganz ähnlicher Weise, wie Ribbert, eine gewisse Bedeutung für die Entwickelung der Carcinome beigelegt. So schreibt er in seinem ersten Artikel[3]): „Die drüsigen Acini der Mamma werden z. B. von ihren Ausführungsgängen abgeschnürt, ebenso Stücke von Harnkanälchen in den Nieren, Talgdrüsen und Haarbälge in der Haut u. s. f. Ich habe bereits bei der Besprechung der einzelnen Organe darauf aufmerksam gemacht, dass man sehr häufig bei Carcinomen einfach indurirte Partien findet, in denen epitheliale Elemente ringsum vom Bindegewebe eingekapselt liegen. Solche Einsargungen epithelialer Zellen haben nachweislich verschiedene Folgen. Am häufigsten gehen die Zellen auf nekrobiotischem

[1]) Deutsches Archiv f. klin. Med. Bd. 55. 1895.
[2]) v. Langenbeck's Archiv. Bd. 41. Hft. 4.
[3]) Dieses Archiv. Bd. 41. S. 520.

Wege mit nachfolgender Resorption zu Grunde; ein anderes Mal entwickeln sich cystische Körper aus den abgekapselten Epithelresten. Das eine erfolgt an diesem, das andere an jenem Orte mit besonderer Regelmässigkeit, ohne dass wir bis jetzt den Grund dieses verschiedenen Verhaltens anzugeben vermöchten. Ich meine nun, dass auch ein Drittes eintreten kann, dass unter Umständen die eingeschlossenen, in ihrem normalen Wachsthum und in ihrer Function gestörten Epithelreste in anomaler Weise auswachsen und sich zu allerlei neoplastischen, namentlich aber carcinomatösen, regellos formirten Tumoren ausbilden können."

Und in seiner 2. Abhandlung über den gleichen Gegenstand sagt Waldeyer[1]): „An der Grenze der Carcinome gegen das gesunde Gewebe wird man immer Veränderungen im interstitiellen Bindegewebe antreffen, welche sich bald mehr als acute, bald mehr als chronisch-entzündliche Prozesse anlassen. Man sieht eine starke Vascularisation des Stromas, die Gefässe dringen sogar in die Deckepithelien, z. B. bis in die Hornschicht der Portio vaginalis uteri vor, wie ich es in Fig. 11 abgebildet habe. Daneben findet eine reichliche Production von Wanderzellen statt, welche sich zwischen die Epithelien aller Orten einschieben. Diese Veränderungen haben zunächst die bei der Schilderung des Carcinoma granulosum und des Carcinoma uteri näher erörterten Folgen: Einmal wird durch die stärkere Vascularisation mehr Nahrungsmaterial zugeführt, und es ist wohl denkbar, dass gerade deshalb die Epithelien auch in abnormer Weise zu wuchern beginnen. Ferner aber werden durch die in die Epithellager eindringenden Gefässschlingen und Wanderzellen die Epithelzellen selbst überwuchert, umwuchert, auseinander gesprengt und in kleine und regelmässige Gruppen gebracht, womit unstreitig der erste Anfang zu jener Grenzverrückung zwischen Epithel und Bindegewebe gegeben ist, von der Thiersch, a. a. O. S. 78 und Rindfleisch in seinem Handbuche, 2. Aufl., S. 14 sprechen."

Gerade aus den von mir in gesperrter Schrift wiedergegebenen Worten ist zu erkennen, dass die von Ribbert seine

[1]) Dieses Archiv. Bd. 55. S. 153.

rebstheorie zu Grunde gelegten Befunde von einer „Metastasi-ung“ des Epithels auch von Waldeyer nicht allein bereits eschrieben, sondern auch in eine gewisse Beziehung zur Krebs-ntwickelung gebracht worden sind, und es wundert mich, dass ibbert in seiner Arbeit hierauf nicht hingewiesen hat.

Es lässt sich ja allerdings auch nicht die Annahme von er Hand weisen, dass derartige Verlagerungen von Epithel in as Bindegewebe vielleicht eine gewisse Disposition für die rebsentwickelung zu schaffen geeignet sind. Denn man kann ch wohl vorstellen, dass solches verlagertes oder „metastasirtes“ pithel, welches dauernd unter von den normalen Verhältnissen öllig abweichende Existenzbedingungen versetzt ist, durch eine rt von Intraselection allmählich eine Aenderung seiner biolo-schen Eigenschaften erfährt, welche die krebsige Entartung leichtert. Thatsächlich sehen wir ja auch, dass z. B. bei der Anschluss an chronisch-entzündliche Prozesse auftretenden ypischen Drüsenwucherung, bei welcher solche Abschnürungs-rgänge keineswegs selten sind, ursprünglich hoch differencirtes üsenepithel seine physiologische Function verliert und in in-ferentes Epithel übergeht, was doch nur auf einer Aenderung ner biologischen Eigenschaften beruhen kann.

Allein von dieser Form der Aenderung der biologischen enschaften des Epithels, wie wir sie bei solchen einfachen lagerungen oder, um mich des Ausdruckes Ribbert's zu dienen, „Metastasirungen“ desselben beobachten, ist offenbar h ein unendlich weiter Schritt bis zur krebsigen Entartung, e welche auch solches verlagertes Epithel niemals zur Krebs-wickelung führen wird.

Erklärung der Abbildungen.

Tafel XVI und XVII.

1. Schnitt durch den Rand eines krebsig entarteten chronischen Magengeschwüres (No. 36, S. 229 meiner Monographie über den Cylinderepithelkrebs). Gegen den Geschwürsgrund hin erscheint die Schleimhaut (a) zum Theil zerstört; von f—f′ zeigen die Schleimhautdrüsen starke krebsig-adenomatöse Entartung mit sehr intensiver Färbung des Epithelbelags; nach auswärts verliert sich diese Veränderung der Drüsen allmählich. Die entarteten Drüsen, an welchen nirgends eine Zerlegung im Sinne Ribbert's zu erkennen ist, haben die Muscu-

laris mucosae (b) bereits durchbrochen und es erstrecken sich die i
die Submucosa (c) eindringenden epithelialen Zellenschläuche peri
pherisch unter der angrenzenden, noch annähernd normalen Schleim
haut bis g. Bei i befindet sich die am weitesten in die Tiefe vor
gedrungene krebsige Wucherung. Das Gewebe der Submucosa i
verdichtet und von zahlreichen erweiterten Venenstämmchen un
Arterienästchen mit theils sklerotisch verdickter Wandung durchsetz
In der Umgebung der krebsigen Wucherungen ist häufig eine stä
kere zellig entzündliche Infiltration zu sehen; die Entwickelung ein
Granulationsgewebes fehlt. Die Muscularis (d) ist gegen den G
schwürsgrund zu nach aufwärts gekrümmt und ragt auf dem Durc
schnitte bei d' wie ein Stumpf in denselben herein. Die Mitte d
Geschwürsgrundes, welche in diesem Falle von der freiliegend
Serosa gebildet wird, konnte nicht mehr mit in die Zeichnung a
genommen werden; derselbe ist völlig frei von krebsigen Wuch
rungen.

Fig. 2. Schnitt durch den Rand eines beginnenden Carcinoms der Pars p
lorica des Magens (No. 40 b, S. 241 meiner Monographie). Die Drüs
der Schleimhaut (a) zeigen in der Peripherie des krebsigen Heer
noch völlig normales Verhalten; bei e sieht man bereits mehr
Drüsen zum Theil in ganzer Ausdehnung, zum Theil nur in
unteren Theilen leicht entartet; sie zeigen mehrfache Ausbuchtun
und veränderten, sich dunkler tingirenden Epithelbelag; doch s
zwischen e und f, namentlich in den unteren Theilen der Schle
haut, auch noch normale Drüsen zu erkennen. Bei f beginnt
reits eine hochgradige krebsig-adenomatöse Entartung der Schle
hautdrüsen, deren neugebildete Ausläufer zum Theil unter einan
verschmolzen sind, so dass Anastomosen unter den einzelnen Drü
sich entwickelt haben. Unterhalb durchbrechen die entarteten Drü
die Muscularis mucosae (b), deren Fasern unterhalb i sich allmäh
in der krebsigen Neubildung verlieren. Von i an ist keine sch
Grenze zwischen der entarteten Schleimhaut und den in die S
mucosa (c) vorgedrungenen krebsigen Wucherungen mehr zu
kennen. Sowohl die letzteren, als auch die krebsig entarteten Schl
hautdrüsen zeigen häufig leichte cystische Entartung; jedoch
überall ein rein krebsig-adenomatöser Charakter vorhanden, nirg
ist eine Zerlegung der Schleimhautdrüsen im Sinne Ribbert'
beobachten. Die in die Submucosa eingedrungenen Wucheru
sind von einer breiten, äusserst zellenreichen, entzündlichen
filtrationszone begrenzt. Bei h befindet sich die in dem ga
Krebsheerd am weitesten in die Submucosa vorgedrungene W
rung; tiefere Theile der Submucosa (k), sowie die Muscularis (d)
Subserosa erwiesen sich frei von krebsigen Wucherungen. I
Submucosa zahlreiche Durchschnitte stark erweiterter Venenstä
chen.

Fig. 3. Durchschnitt durch den ganzen Krebsheerd, welchem Fig. 2 entnommen ist, bei natürlicher Grösse. Die einzelnen Magenschichten mit der krebsig entarteten Schleimhaut und dem Vordringen der krebsigen Wucherung bis beiläufig in die Mitte der Submucosa sind deutlich zu erkennen. Die zwischen den beiden Linien befindliche Strecke a entspricht der Fig. 2.

Nachtrag.

Während des Druckes dieser Zeilen erschien in diesem Archiv eine weitere Abhandlung Ribbert's, in welcher er die in meinem ersten Artikel[1]) gegen seine Theorie von der Histogenese des Krebses erhobenen Einwände zu entkräften sucht. Obwohl nun diese Abhandlung nach meiner Ansicht keine neuen Argumente für die von Ribbert vertretene Auffassung enthält, so glaube ich doch auf einige Punkte derselben kurz erwidern zu müssen.

Ribbert versucht zu beweisen, dass die von mir und Anderen gemachte Beobachtung von einem primären Tiefenwachsthum der Schleimhautdrüsen auf einem Irrthum beruhe, indem der continuirliche Zusammenhang dieser letzteren mit den krebsigen Wucherungen in der Submucosa durch secundäre Verschmelzung der Drüsen mit in die Schleimhaut vordringenden Krebszellenschläuchen zu Stande komme oder aber überhaupt nur dadurch vorgetäuscht werde, dass die ursprünglichen Schleimhautdrüsen durch die in die Schleimhaut eingedrungenen krebsigen Wucherungen verdrängt und gleichsam substituirt worden wären. Ribbert sucht diese Ansicht durch ausführliche Schilderung eines derartigen Befundes an der Hand einer Abbildung zu erläutern.

Gegen diese Schilderung und gegen die Abbildung Ribbert's, sowie gegen die zu Grunde gelegte Deutung des ganzen Vorganges in diesem Falle lässt sich zweifellos nicht der geringste Einwand erheben.

Derartige Bilder von secundärem Eindringen der krebsigen Wucherungen in die Schleimhaut von der Tiefe her, lassen sich, wie ich schon an anderer Stelle hervorgehoben habe, allerdings

[1]) a. a. O.

nicht selten beobachten und ich habe solche Befunde auch in meiner Monographie über den Cylinderepithelkrebs ausführlich beschrieben (a. a. O., namentlich No. 14, S. 173 und No. 24, S. 206). Ich habe auch gerade bei dem zuletzt citirten Falle ausdrücklich darauf hingewiesen, „dass es an manchen Stellen in der That schwer zu entscheiden ist, ob eine primäre krebsige Entartung der Drüsen, oder eine secundäre krebsige Infiltration des interglandulären Bindegewebes vorliegt". Es sind mir also derartige Befunde keineswegs entgangen und es ist mir gewiss niemals der Gedanke gekommen, solche Befunde, wie sie auch der Ribbert'schen Abbildung zu Grunde liegen, in dem Sinne eines primären Tiefenwachsthums entarteter Schleimhautdrüsen auslegen zu wollen.

Allein man findet eben ausserdem bei beginnenden Krebsen und am Rande von Krebsgeschwüren sehr häufig histologische Bilder, bei welchen derartige Vorgänge absolut ausgeschlossen sind und welche mit zwingender Klarheit eine primäre krebsige Drüsenentartung mit primärem Tiefenwachsthum beweisen. Auch die beiden in diesem Artikel wiederholt besprochenen und illustrirten Fälle von beginnenden Magenkrebsen können nach meiner Ansicht nur in diesem Sinne gedeutet werden.

Ribbert wird freilich auch hier einwenden, dass es sich in diesen Fällen, trotz der geringen Ausdehnung des Krebses, nicht um Anfangsstadien handeln könne, weil eine Zerlegung der Schleimhautdrüsen, welche er allein als erstes Stadium gelten lassen will, nicht mehr zu erkennen sei. Allein eine derartige Argumentation scheint mir doch sehr willkürlich zu sein, indem hierbei das erst zu Beweisende als feststehende Thatsache hin gestellt wird.

Nun äussert sich Ribbert ferner, dass auch allgemeine Gründe gegen die Möglichkeit eines primären Tiefenwachsthums sprächen, indem ein solches eine Aenderung des Zellcharakters voraussetze, für welche wir keine Anhaltspunkte hätten und die uns daher völlig unverständlich sei. Ribbert meint, diese Vorstellung bedürfe einer eigenen Hypothese, während für seine Auffassung das nicht nöthig sei, da man bei ihr vielmehr mit anatomisch nachweisbaren und leicht begreiflichen Momenten rechne!

Nach meiner Auffassung liegen die Verhältnisse geradezu umgekehrt. Die Ribbert'sche Hypothese bedarf einer Voraussetzung, welche im vollsten Widerspruch zu den normalen Wachsthumsgesetzen steht, indem nach unserem gegenwärtigen Wissen normalen Gewebszellen, auch wenn sie verlagert werden, nicht die Eigenschaft zukommt, schrankenlos in die Gewebe hineinzuwachsen. Das ist eine Voraussetzung, welche durch nichts bewiesen ist, daher gewiss kein leicht begreifliches Moment.

Gerade diese unbeschränkte Wucherungsfähigkeit des Epithels zwingt uns nach meiner Meinung anzunehmen, dass eine Entartung des Epithels stattgefunden hat und dass etwa primäre Veränderungen des Bindegewebes am primären Krebsheerd nicht vermögen, diese auffallende Erscheinung zu erklären; denn die verschleppten Krebszellen wuchern ja auch schrankenlos fort, wenn sie in ein zuvor völlig intactes Organ auf embolischem Wege verschleppt werden.

Auch bei der Ribbert'schen Theorie von der ersten Anlage eines Krebses ist daher immer eine krebsige Entartung des Epithels nothwendig; denn die Metastasirung des Epithels allein genügt nicht aus, um dessen schrankenlose Wucherung zu erklären. Wäre die Auffassung Ribbert's, dass das Krebsepithel keine Aenderung seiner physiologischen Eigenschaften erfahren hätte, richtig, so müsste man Krebsepithel ungestraft auf granulirende Wundflächen transplantiren können, um diese zur Ueberhäutung zu bringen. Ich möchte dieses Experiment jedoch keinem Chirurgen anrathen.

Es ist ferner nicht richtig, wenn Ribbert sagt, dass wir keine Anhaltspunkte für die Aenderung des Zellcharakters hätten. Ich betrachte doch die Zellen eines Gallertkrebses, eines Carcinoma solidum medullare oder eines typischen Cylinderepithelkrebses! Wie sehr hat sich hier der Zelltypus, namentlich bei den beiden ersteren Formen, morphologisch und biologisch geändert und wie soll man es sich wohl vorstellen, dass die Veränderung normalen Epithels allein das eine Mal zur Entwickelung dieser, ein anderes Mal jener Krebsform führt?!

Auch scheint mir, wie ich schon hervorgehoben habe, der quantitativ und qualitativ in so hohem Maasse veränderte Vor-

gang der Zelltheilung nicht anders, als im Sinne einer Entartung der Zellen gedeutet werden zu können. Wenn jedoch Ribbert glaubt, dass ich mich hierbei auf die Hypothese Hansemann's stütze, so ist dies ein Irrthum. Ich habe unabhängig von Hansemann schon in meiner Monographie über den Cylinderepithelkrebs dargelegt, dass bei der Krebsentwickelung nothwendig eine Aenderung der biologischen Eigenschaften des Epithel angenommen werden müsse. Die bei der indirecten Kerntheilung an Krebsen zu beobachtenden quantitativen und qualitativen Veränderungen betrachte ich nur als ein sichtbares Zeichen der Entartung der Zellen, lasse es aber völlig dahingestellt, ob wir hierin auch den Weg zu erblicken berechtigt sind, auf welchem diese Entartung stattfindet. Ich bin im Gegentheil weit eher geneigt, zu glauben, dass der Vorgang der Entartung viel feinerer Natur ist und sich an Theilen der Zelle und in einer Weise vollzieht, welche vorläufig unserer Beobachtung vielleicht gänzlich unzugänglich sind.

Schliesslich möchte ich noch bemerken, dass die Annahme, die Krebsentwickelung beruhe auf einer Veränderung der biologischen Eigenschaften der Epithelzelle, auch zu unseren Anschauungen über die Vererbungsgesetze principiell durchaus nicht im Widerspruch zu stehen braucht. Denn wir müssen nicht allein annehmen, dass allen Körperzellen, namentlich aber wohl den Epithelien, eine gewisse Variationsbreite zukommt, durch welche allein schon unter veränderten Lebensbedingungen auf dem Wege der Intraselection neue Zellrassen sich entwickeln können, sondern es vermag offenbar auch das Keimplasma selbst durch äussere Einflüsse, wie z. B. veränderte Ernährung, eine gewisse Abänderung zu erfahren. —

(Separatabdruck aus Virchow's Archiv für pathologische Anatomie und Physiologie und für klinische Medicin. 141. Bd. 1895.)
Druck und Verlag von Georg Reimer in Berlin.

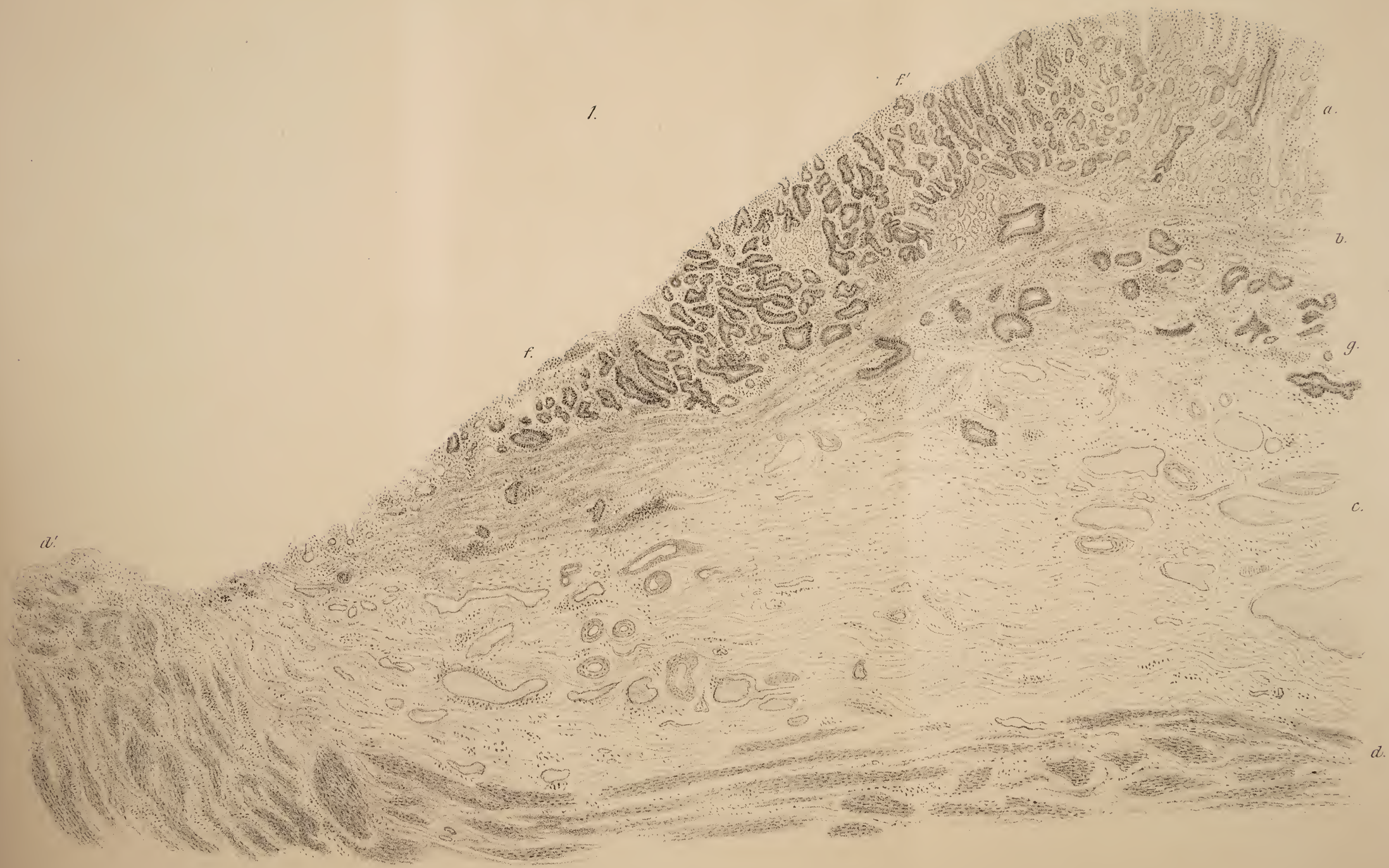

Alb. Schütze Lith. Inst. Berlin

3.

2.

Alb. Schütze Lith. Inst. Berlin